



**MÉDICO CLÍNICO GERAL/PSF**

**21. (CONCURSO BREJO SANTO/2019) No atendimento inicial à parada cardíaca não traumática algumas manobras são importantes para êxito do atendimento, como por exemplo, ao estender a cabeça do paciente, levantando o queixo, para abertura das vias aéreas. O nome dessa manobra é:**

- A) Manobra de Heimlich
- B) Manobra de Head tilt chin lift
- C) Manobra de push hard push fast
- D) Manobra Jaw Thrust
- E) Manobra de Hands-Only

**22. (CONCURSO BREJO SANTO/2019) Paciente com 35 semanas de gestação evolui com parada cardiorrespiratória, recomenda-se durante a RCP (reanimação cardiopulmonar);**

- A) Realizar intubação traqueal com tubo de calibre equivalente ao indicado para pacientes não gestantes.
- B) Ventilar com oxigênio a 100% e volumes corretes altos para evitar as repercussões da hipoxemia no conceito.
- C) Contraindicar desfibrilação antes da retirada do conceito.
- D) Deslocar o útero lateralmente, e não empregar drogas vasoativas para evitar diminuição do fluxo placentário.
- E) Realizar massagem cardíaca externa aplicada na região acima do ponto médio do externo.

**23. (CONCURSO BREJO SANTO/2019) No atendimento do paciente em parada cardiorrespiratória por taquicardia**

**ventricular polimórfica, com intervalo QT prolongado, o tratamento preconizado é:**

- A) Sotalolol
- B) Magnésio
- C) Amiodarona
- D) Procainamida
- E) Epinefrina

**24. (CONCURSO BREJO SANTO/2019) Algumas medicações podem ser feitas por via endotraqueal na parada cardíaca, exceto:**

- A) Adrenalina
- B) Lidocaína
- C) Atropina
- D) Amiodarona
- E) Vasopressina

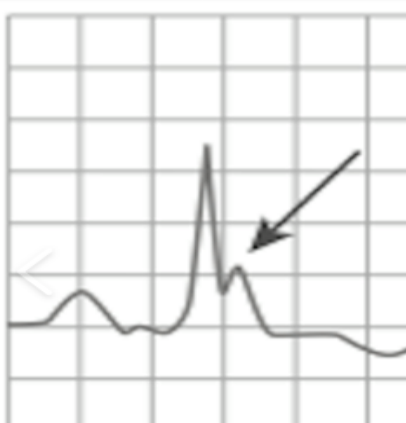
**25. (CONCURSO BREJO SANTO/2019) Em que momento do protocolo de atendimento no da parada cardiorrespiratória com atividade elétrica sem pulso (PEA), seguindo *American Heart Association* em sua última atualização, a atropina deve ser usada?**

- A) Assim que identificada no monitor.
- B) Após o primeiro ciclo de ressuscitação cardiopulmonar.
- C) Após a passagem do marca-passo transvenoso.
- D) Não deve ser usada rotineiramente neste protocolo.
- E) Após a passagem do marca-passo transcutâneo.

**26. (CONCURSO BREJO SANTO/2019) Paciente encontrado inconsciente e identifica ao monitor uma onda de Osborne no**



traçado eletrocardiográfico (ver figura).  
Diante dos dados acima, o diagnóstico mais provável:



- A) Síndrome de Brugada
- B) Cardiopatia e arritmia ventricular
- C) Hipocalemia
- D) Hipotermia
- E) Intoxicação por cocaína

**27. (CONCURSO BREJO SANTO/2019)**  
Paciente 35 anos chega em parada cardiorrespiratória na unidade hospitalar. O plantonista é informado que a causa da parada foi por intoxicação por betabloqueadores. Na reanimação cardiopulmonar, qual medição deve ser usado de forma específica para essa intoxicação?

- A) Gluconato de cálcio
- B) Glucagon
- C) Bicarbonato de cálcio
- D) Lidocaína
- E) Naloxona

**28. (CONCURSO BREJO SANTO/2019)**  
Dentre as lesões ovarianas abaixo, qual não necessita de investigação cirúrgica?

- A) Tumores sólidos em qualquer faixa etária.
- B) Tumores císticos com mais de 8 cm em mulheres em idade reprodutiva.
- C) Tumores císticos que em mulheres após a menopausa com até 5 cm de diâmetro, com CA-125 normal e uniloculadas.
- D) Tumores císticos de qualquer tamanho com septações ou papilas.
- E) Tumores císticos em pacientes pré-pubescentes.

**29. (CONCURSO BREJO SANTO/2019)** Qual opção se enquadra como fator que reduz o risco de câncer de ovário?

- A) Tratamento para infertilidade
- B) Menarca precoce
- C) Paridade elevada
- D) Menopausa tardia
- E) Terapia de reposição hormonal combinado no climatério

**30. (CONCURSO BREJO SANTO/2019)** O exame ultrassonográfico é importante na investigação de massas ovarianas. São critérios que sugerem malignidade:

- A) Septos e vegetação grosseira
- B) Índice de resistência alta e unilateralidade
- C) Componente líquido e anecoico
- D) Vascularização com bom suporte muscular e diâmetro inferior a 10 cm.
- E) Cisto entre 4 a 6 cm.



**31. (CONCURSO BREJO SANTO/2019) Qual é o tumor ovariano que mais frequentemente está associado à ruptura, dor pélvica aguda, hemoperitônio e sinais de hipovolemia?**

- A) Cisto de Gardner
- B) Cisto do corpo lúteo
- C) Cisto endometriode
- D) Cisto dermoide
- E) Teratoma cístico

**32. (CONCURSO BREJO SANTO/2019) Sobre as atualizações da vacinação contra o HPV pelo Sistema Único de Saúde –SUS, o Ministério da Saúde indica a vacinação de forma gratuita para:**

- A) Meninas entre 9 a 14 anos, meninos entre 10 a 13 anos, portadores de HIV e pessoas transplantadas na faixa etária de 9 aos 26 anos.
- B) Meninas entre 9 a 14 anos, meninos entre 12 a 13 anos e portadores de HIV
- C) Meninas entre 9 a 14 anos e meninos entre 10 a 13 anos
- D) Meninas entre 9 a 14 anos, meninos entre 11 a 14 anos e portadores de HIV
- E) Meninas entre 9 a 14 anos e meninos entre 11 a 14 anos, portadores de HIV e pessoas transplantadas na faixa etária de 9 aos 26 anos.

**33. (CONCURSO BREJO SANTO/2019) A avaliação dos paramétrios em uma paciente com câncer de colo uterino se faz necessário para o estadiamento da doença. Qual exame que melhor avalia os paramétrios nessa doença?**

- A) Toque retal

- B) Histeroscopia
- C) Videolaparoscopia
- D) USG transvaginal
- E) Toque vaginal

**34. (CONCURSO BREJO SANTO/2019) Paciente com 21 anos de idade realizou o exame de citologia oncológica do colo uterino na rede básica e o resultado mostrou lesão intraepitelial de baixo grau. Diante desse quadro, qual a conduta correta?**

- A) Repetir imediatamente a citologia
- B) Repetir o exame citológico com 6 meses
- C) Repetir o exame citológico com 12 meses
- D) Solicitar colposcopia
- E) Repetir citologia trienal.

**35. (CONCURSO BREJO SANTO/2019) São fatores de risco para o câncer de endométrio, exceto:**

- A) Tabagismo
- B) Infertilidade
- C) Obesidade
- D) Uso de tamoxifeno
- E) Diabetes

**36. (CONCURSO BREJO SANTO/2019) A respeito da anticoncepção, o mecanismo de ação do anticoncepcional a base de progesterona é, exceto:**

- A) Inibir FSH
- B) Influencia a secreção e a peristalse das trompas
- C) O muco cervical torna-se espesso
- D) Inibir LH



E) Endométrio não receptivo ao ovo.

**37. (CONCURSO BREJO SANTO/2019)**

**Paciente com 14 anos apresenta sangramentos menstruais intensos e dismenorreia desde a época da menarca. Não há relato de atraso menstrual ou amenorreia. Ao exame físico: hipocorada, hipotensa e taquicárdica. Laboratorial: Hg: 7,0, Ht: 26%. Pode-se afirmar que a principal causa de sangramento uterino anormal nessa faixa etária é:**

- A) Pólipo endometrial
- B) Doença de von Willebrand
- C) Hiperplasia endometrial
- D) Purpura trombocitopênica idiopática
- E) Estresse

**38. (CONCURSO BREJO SANTO/2019) A adeniose tem como diagnóstico de certeza:**

- A) USG endovaginal
- B) Biopsia laparoscópica
- C) Ressonância nuclear magnética com contraste iodado
- D) Curetagem uterina
- E) Estudo histopatológico da peça da histerectomia.

**39. (CONCURSO BREJO SANTO/2019) Em relação as teorias de patogênese da endometriose, qual afirmativa está incorreta:**

- A) Metaplasia celômica
- B) Hiperplasia endometrial

C) Menstruação retrógrada

D) Deficiência imunológica

E) Disseminação linfática de fragmentos endometriais

**40. (CONCURSO BREJO SANTO/2019) É um contraindicação absoluta para terapia hormonal durante o climatério:**

- A) Doença hepática crônica
- B) Carcinoma de mama
- C) Melanoma
- D) Histórico de tromboembolismo
- E) Hipertensão arterial descompensada

**41. (CONCURSO BREJO SANTO/2019) A terapia hormonal combinada no climatério está associado à diminuição no risco relativo de câncer de:**

- A) Mama
- B) Ovário
- C) Endométrio
- D) Cólon e reto
- E) Pulmão

**42. (CONCURSO BREJO SANTO/2019) Paciente 65 anos de idade, assintomática, sem comorbidades, menopausa aos 50 anos de idade, comparece ao consultório médico com o objetivo de iniciar a terapia hormonal da menopausa. O procedimento é:**

- A) Indicar terapia hormonal por via oral
- B) Indicar terapia hormonal por via transdérmica
- C) Indicar terapia hormonal por via subcutânea
- D) Indicar terapia hormonal por via percutânea



E) Não indicar terapia hormonal

**43. (CONCURSO BREJO SANTO/2019)**

**Paciente com queixas de incontinência urinária aos esforços, apresenta estudo urodinâmico com diagnóstico de hiperatividade do detrusor.**

- A) Medicamentos anticolinérgicos
- B) Cirurgia de Sling
- C) Modificação comportamental
- D) Cirurgia de Burch
- E) Medicações alfa-agonistas

**44. (CONCURSO BREJO SANTO/2019)**

**Gestante gemelar, normotensa, com 31 semanas de gestação, apresenta relato de náuseas, vômitos, anorexia, epigastralgia, cefaleia e icterícia. Os exames mostram elevação de bilirrubina total e frações, transaminases, fosfatase alcalina, leucocitose e elevação do Tempo de Protrombina. A hipótese diagnóstica mais provável é :**

- A) Síndrome HELLP
- B) Apendicite aguda
- C) Esteatose hepática aguda
- D) Pancreatite aguda
- E) Diverticulite

**45. (CONCURSO BREJO SANTO/2019)**

**Gestante internada para realizar o perfil glicêmico por apresentar diabetes gestacional. O alvo de controle glicêmico 1 hora após a refeição corresponde à glicemia:**

- A) Menor ou igual a 120 mg/dl
- B) Menor ou igual a 180 mg/dl
- C) Menor ou igual a 140 mg/dl

D) Menor ou igual a 190 mg/dl

E) Menor ou igual a 200 mg/dl

**46. (CONCURSO BREJO SANTO/2019) Na diabetes gestacional não controlado, sabe-se que a principal malformação fetal grave é:**

- A) Regressão caudal
- B) Espinha bífida
- C) Focomelia
- D) Agenesia de corpo caloso
- E) Cardiomiopatia fetal

**47. (CONCURSO BREJO SANTO/2019)**

**Hemorragia digestiva alta ocasionada por malformação vascular ao longo da curvatura menor do estômago, localizado na submucosa, é denominada:**

- A) Úlcera de Curling
- B) Hemangioma
- C) Extasia vascular do antro gástrico
- D) Lesão de Dieulafoy
- E) Gastrite por estresse

**48. (CONCURSO BREJO SANTO/2019) A hemobilia tem como tríade clássica de sinais e sintomas:**

- A) Icterícia, cólica biliar e irritação peritoneal
- B) Dor abdominal baixa, hemorragia digestiva baixa e irritação peritoneal
- C) Dor abdominal superior, hemorragia gastrointestinal alta e icterícia
- D) Dor epigástrica, irritação peritoneal e febre
- E) Febre, icterícia e cólica biliar



**49. (CONCURSO BREJO SANTO/2019) A causa mais comum de hemorragia digestiva de origem do intestino delgado é:**

- A) Angiodisplasia
- B) Divertículo de Meckel
- C) Doença de Crohn
- D) Pólipos
- E) Neoplasia

**50. (CONCURSO BREJO SANTO/2019) A causa mais comum de hemorragia digestiva de origem do intestino delgado em paciente jovens é:**

- A) Angiodisplasia
- B) Divertículo de Meckel
- C) Doença de Crohn
- D) Pólipos
- E) Neoplasia